

medartis®

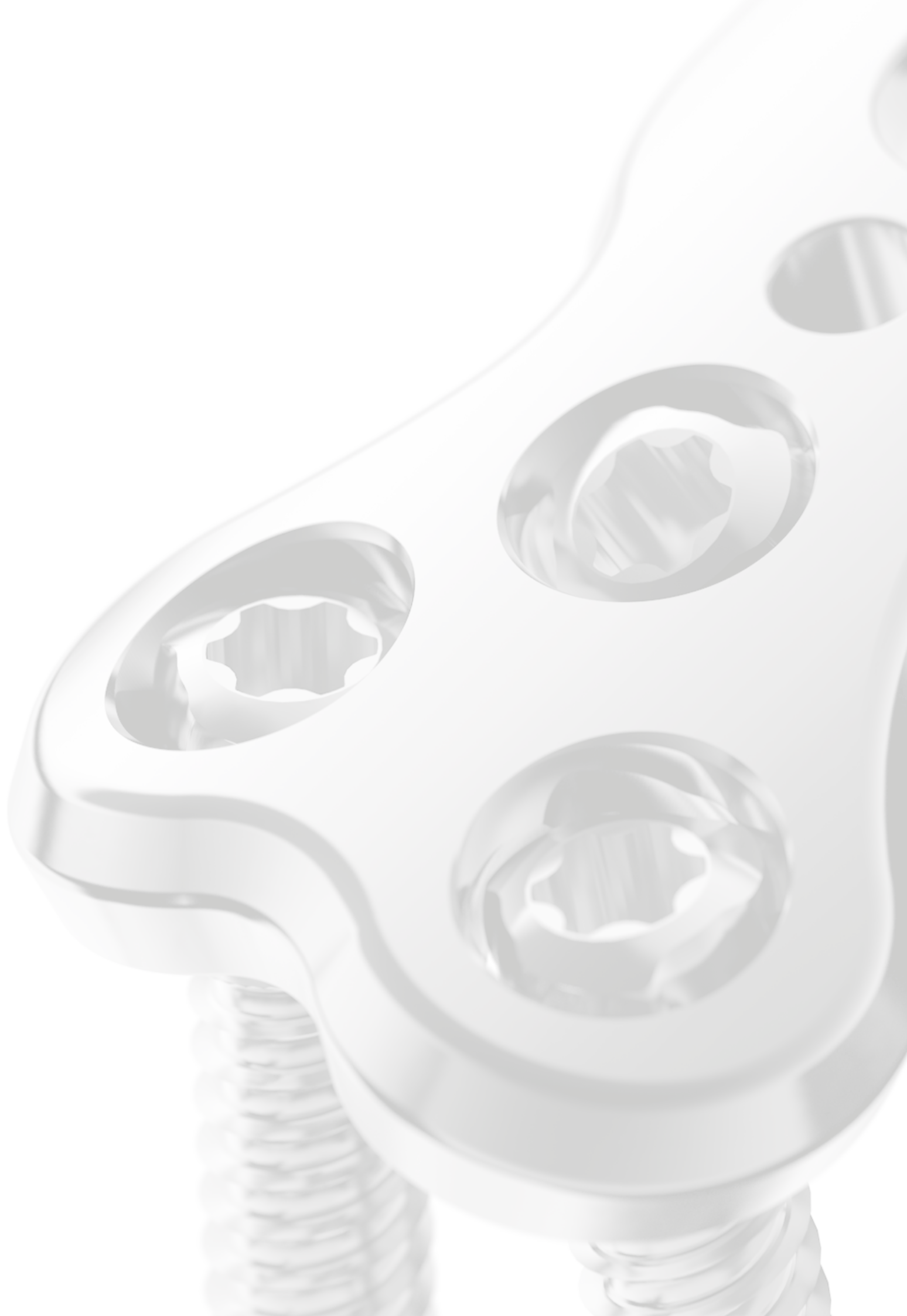PRECISION IN FIXATION

OPERATIONSTECHNIK

# Hallux-System 2.8



APTUS®  
Foot



# Hallux-System 2.8

## Inhaltsverzeichnis

- 4 OP-Technik MTP-1 Arthrodesen
- 7 OP-Technik MTP-1 Revisionsarthrodesen
- 10 OP-Technik Mediale Lapidus Arthrodesen
- 13 OP-Technik Plantare Lapidus Arthrodesen

Für weitere Informationen zur Produktlinie APTUS siehe: [www.medartis.com](http://www.medartis.com)

# Operationstechnik MTP-1 Arthrodesese

## Verwendung der APTUS 2.8 TriLock MTP Fusionsplatte

Beispiel und Technik von **Lisca Drittenbass** und **Mathieu Assal**, Clinique La Colline, Genf, Schweiz

### Typische Indikationen für MTP Fusionen

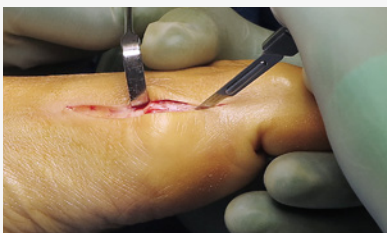- Primäre Arthrose
- Sekundäre Arthrose, z. B. nach früherer Hallux Valgus Operation oder nach Trauma
- Salvage-Operation bei schwerem Hallux Valgus

### Präoperative Planung

Zusätzlich zum Standardinstrumentarium für kleine Gelenke, sollten folgende Hilfsmittel im Operationssaal zur Verfügung stehen:

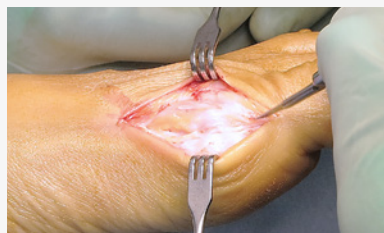- Intraoperatives Röntgengerät
- Motorhandstück mit K-Draht-Antrieb, Dreibackenfutter und oszillierender Säge
- Sterile Platte zur Positionskontrolle unter simulierter Belastung

#### Schritt 1

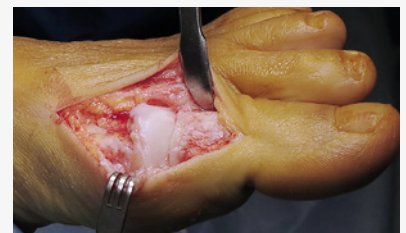

Setzen eines dorsomedialen Hautschnitts unmittelbar medial des Hautnervs. Die Gelenkkapsel freilegen und die Kapsel längs inzidieren.

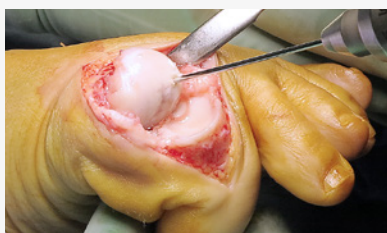#### Schritt 2



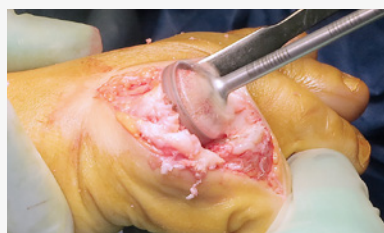Präparation des MTP-1 Gelenks. Die Kapsel wird dorsomedial abgelöst, das laterale Seitenband falls möglich belassen.



#### Schritt 3

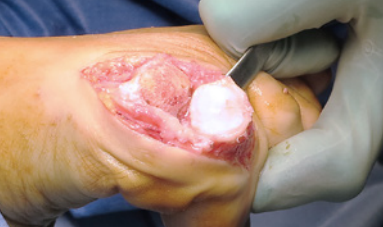

**Proximale Präparation:**  
Einen 1.6 mm K-Draht in das Zentrum des Metatarsale 1 Kopfs entlang der MT-1 Achse einbringen



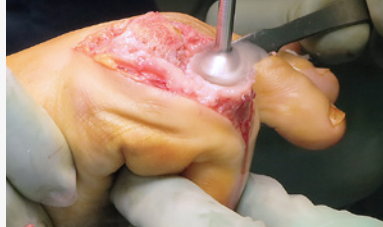Den proximalen Fräser (Cone) über den K-Draht schieben und den gesamten Knorpel und den sklerotischen Knochen sparsam abtragen.

**Experten Tipp:**  
Den Fräser vor dem Knochenkontakt auf hohe Drehzahl bringen!

**Schritt 4****Distale Präparation:**

Mit einem kleinen Hohmann-Retractor das Gelenk subluxieren.

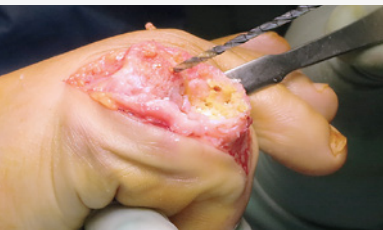Einen 1.6 mm K-Draht in das Zentrum der Gelenkfläche entlang der Achse der proximalen Phalanx einbringen.



Den distalen Fräser (Cup) über den K-Draht schieben und den gesamten Knorpel und den sklerotischen Knochen sparsam abtragen. Nicht zu viel Druck aufwenden, um einen Verlust der Kontrolle und eine zu starke Verkürzung zu vermeiden!

**Hinweis:**

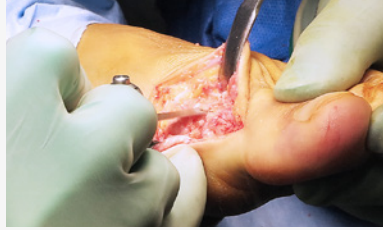Anstatt Cup und Cone Fräser zu verwenden, kann der Knorpel auch von Hand abgetragen werden. Alternativ kann der Knochen auch mit der oszillierenden Säge präpariert werden, wobei zwei parallele Schnitte resultieren.

**Schritt 5**

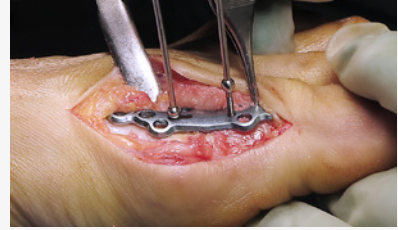Die Gelenkfläche mit mehreren kleinen Bohrungen anfrischen.

**Experten Tipp:**

Die Bohrspäne nicht wegspülen, da diese als Autograft dienen und die knöchernen Heilung stimulieren!

**Schritt 6**

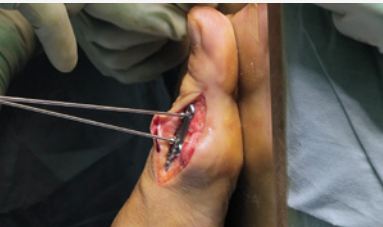Dorsale Osteophyten mit einem kleinen Sägeblatt entfernen.

**Schritt 7**

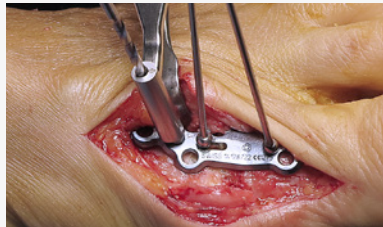
Je nach vorliegendem Fußgewölbe, eine entsprechende APTUS MTP Platte auswählen: für einen Normalfuß 5° Dorsiflexion, bei niedrigem oder hohem Fußgewölbe 0° bzw. 10° wählen. Die Platte mit den Oliven K-Drähten provisorisch in der gewünschten Position fixieren.

**Hinweis:**

Bei Patienten mit guter Knochenqualität kann das proximale Loch der Platte mit der Plattenschneidezange entfernt werden.

**Schritt 8**

Die Position der Arthrodesis (5° Valgus, 5–10° Dorsiflexion, neutrale Rotation) durch simulierte Belastung überprüfen.

**Schritt 9**

Die Platte mit Schrauben fixieren.

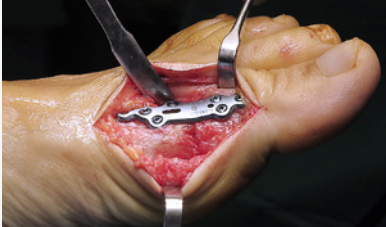**Experten Tipp:**

Falls keine Kompression mittels TriLock<sup>PLUS</sup> erwünscht ist wird empfohlen, zunächst das zentrale Loch im proximalen Plattenteil besetzen. Dies ermöglicht eine Rotation um diese Schraube, um die Varus-/Valgusposition präzise einzustellen.

**Hinweis:**

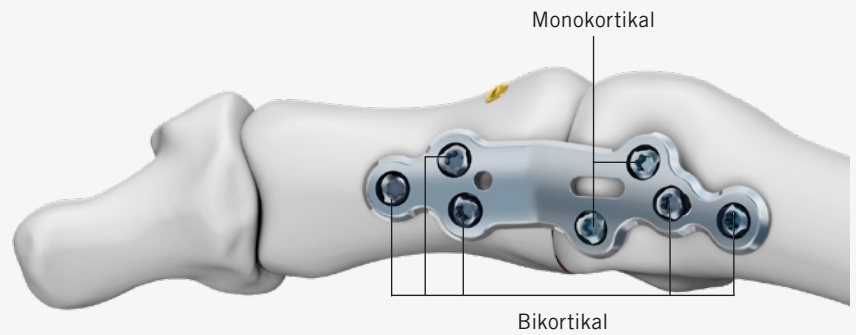
Für eine Kompression mittels TriLock<sup>PLUS</sup> oder mit der Kompressions- und Distraktionszange für Oliven K-Drähte, sollte die Operationstechnik «Fuß-System 2.0–3.5 Step by Step» herangezogen werden.

**Schritt 10**



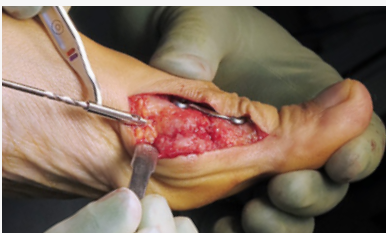Verbleibende Schraubenlöcher besetzen. Zur Schonung der Sesambeine sollten die beiden distalen Schrauben im MT-1 monokortikal gesetzt werden.

**Übersicht der Schraubenpositionierung**



**Hinweis:**  
Drei Schrauben in jedes Knochenfragment platzieren.

**Schritt 11**

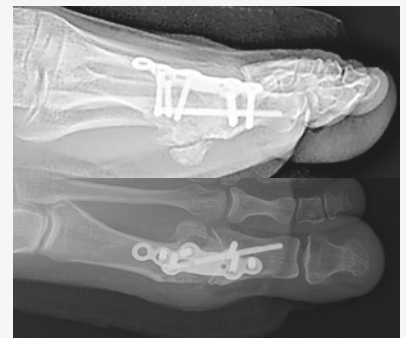

Eine «Home Run Screw» (schräge metatarso-phalangeale Schraube, z. B. eine TriLock 2.8, 28–34 mm) von proximal nach distal und plantar nach dorsal einbringen.

**Hinweis:**  
Diese Schraube ist entscheidend für die Stabilität.

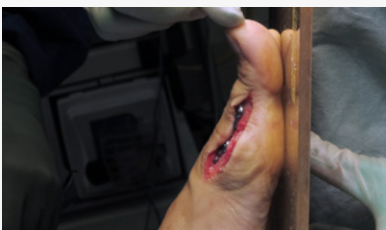**Experten Tipp:**  
Alternativ kann die Schraube auch von distal nach proximal eingebracht werden, wobei dies technisch etwas schwieriger ist.

**Schritt 12**



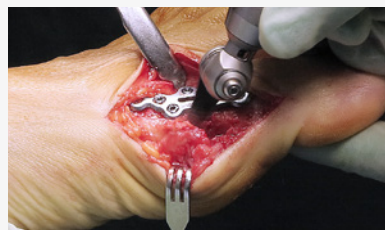Das Resultat mittels Durchleuchtung (AP und lateral) kontrollieren.

**Schritt 13**



Endkontrolle der Position durch simulierte Belastung.

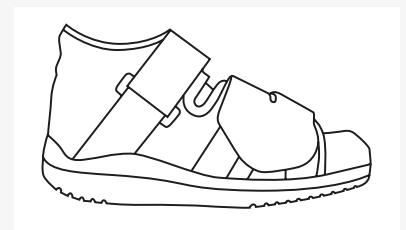
**Schritt 14**



Resektion der medialen Exostose mit einem kleinen Sägeblatt.

Die Inzision wird in der vom Chirurgen bevorzugten Technik in Schichten verschlossen.

**Postoperative Versorgung**



Tragen eines orthopädischen Schuhs mit steifer Sohle für 6 Wochen. Belastung nach Schmerztoleranz des Patienten.

# Operationstechnik MTP-1

## Revisionsarthrodese

### Verwendung der APTUS 2.8 TriLock MTP Revisionsplatte

Beispiel und Technik nach **Tim Schneider**, Melbourne Orthopaedic Group, Australien

#### Typische Indikationen für MTP-1 Revisionen mit Knochenspan

MTP-1 Gelenkarthrodese bei erheblichem Knochenverlust

1. Nach Keller-Brandes-Resektionsarthroplastik
2. Nach Versagen einer Totalarthroplastik
3. Nach Versagen einer silastischen Arthroplastik
4. Nach metatarsalem Knochenverlust durch avaskuläre Nekrose

#### Präoperative Planung

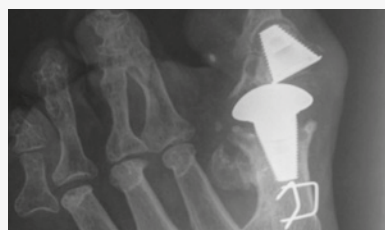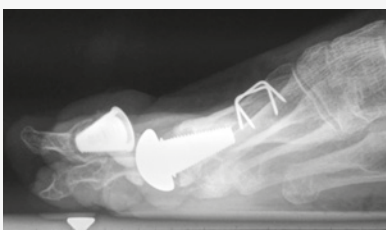Zusätzlich zum Standardinstrumentarium für kleine Gelenke sollten folgende Hilfsmittel im Operationssaal zur Verfügung stehen:

- Intraoperatives Röntgen
- Motorhandstück mit K-Draht-Antrieb, Dreibackenfutter und oszillierender Säge
- Sterile Platte zur simulierten Gewichtsbelastung

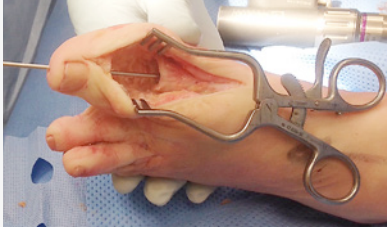#### Falldarstellung

- 66-jährige Frau
- Signifikanter Hallux-Knochenverlust nach Keller-Brandes-Exzisionsarthroplastik im Alter von 18 Jahren mit späterem silastischem Implantat im Alter von 20 Jahren
- Toe-Fit-Prothese im Alter von 64 Jahren wegen Versagen des silastischen Implantats
- Prothesenlockerung und -subluxation erforderten eine Konversion der Prothese in eine Arthrodese unter Erhaltung einer möglichst grossen Länge

#### Präoperative Röntgenaufnahmen



**Schritt 1**

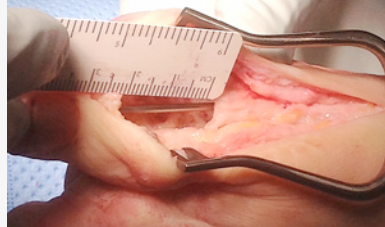


Die Prothese entfernen und bis zum gesunden Knochen debridieren.

Einen K-Draht (2 mm) einbringen, um die Zehe auszurichten und die gewünschte Länge der Zehe nach der Arthrodesis festzulegen.

Die Varus-/Valgus-Position und die Dorsiflexion können ebenfalls eingestellt werden.

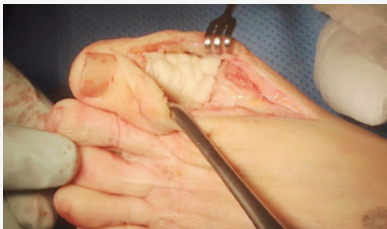**Schritt 2**



Die Größe des Knochenspans bestimmen, der aus dem Beckenkamm zu entnehmen ist.

Die Konkavität des entfernten Knochens im Metatarsale und Phalanx muss hierbei berücksichtigt wird.

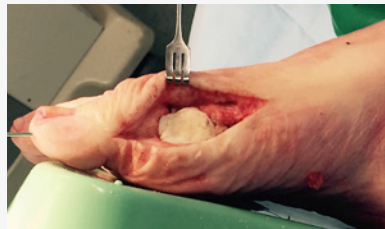**Schritt 3 (optional)**



Mit Knochenzement eine «Schablone» für den Knochenspan aus dem Beckenkamm formen.

Sie dient als Abguss für die optimale Form des Knochenspans mit maximaler Knochenfüllung.

Die Zehe sollte in Varus-/Valgus-Stellung und Dorsiflexion so positioniert werden, dass sie auf der sterilen Platte zur Positionskontrolle aufliegt, wenn der Zement aushärtet.



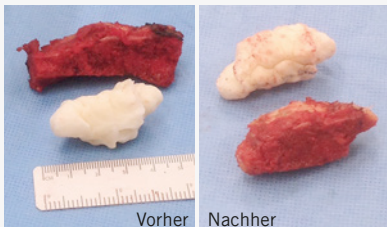
Den Zement sorgfältig mit Kochsalzlösung kühlen, um Hitzeschäden zu reduzieren.

Den K-Draht aus dem distalen Fragment herausziehen und die Zementschablone entnehmen.

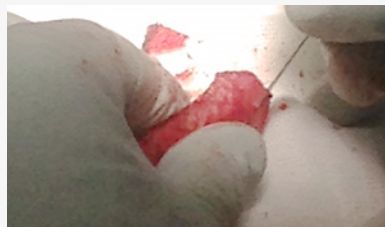**Experten Tipp:**

Es ist einfacher, den Abguss von dorsal als von medial einzusetzen oder zu entnehmen, da sich die Zehe leichter beugen lässt.

**Schritt 4**

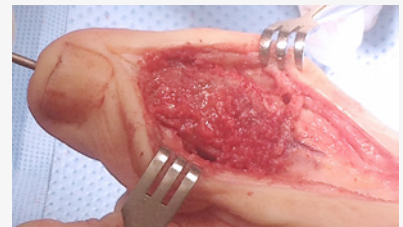


Den kortikospongiösen Knochenspan aus dem Beckenkamm entnehmen. Darauf achten, dass der Knochenspan gross genug ist, um die Form des Knochenzementabgusses nachzubilden.



Mit einer kleinen Sagittalsäge die Form des Abgusses aus dem Knochenspan herausformen. Hierbei eine oder falls möglich zwei kortikale Oberflächen für die spätere Schraubenfixation belassen.

**Schritt 5**



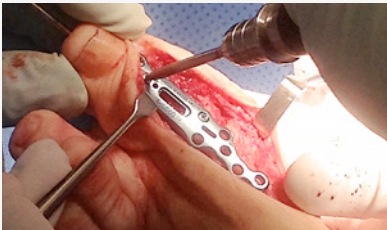Den Knochenspan einsetzen.

Bei Verwendung einer medialen Inzision den Knochenspan über einen Schlitz im Metatarsale einbringen.

Die optimale Varus/Valgus- und Dorsiflexionslage klinisch überprüfen.

Die Zehe mit dem K-Draht in der optimalen Position refixieren.

**Schritt 6**



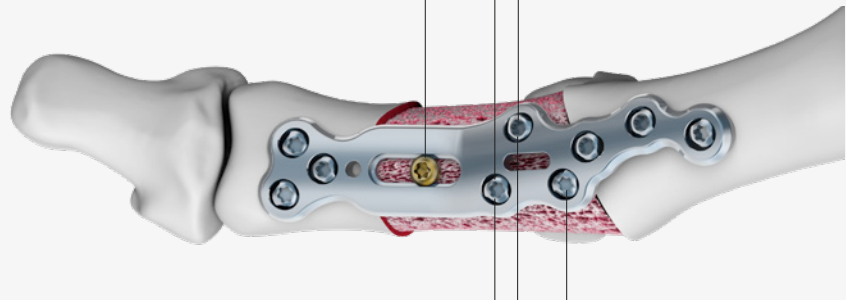
Die korrekt gewinkelte Platte auswählen. Die Platte von distal nach proximal mit TriLock Schrauben fixieren. Eine Kortikalisschraube durch das Langloch in den Knochenspan einbringen.

**Experten Tipp:**

Polyaxiale Verblockungsschrauben ermöglichen die Fixation um den K-Draht. Der K-Draht kann während der Fixation belassen werden.

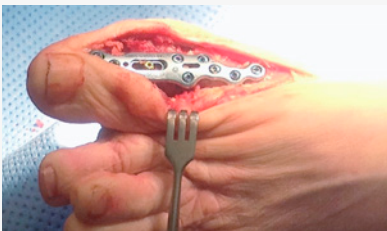
**Übersicht der Schraubenplatzierung**

Schraubenlöcher, durch die Schrauben im Knochenspan fixiert werden können



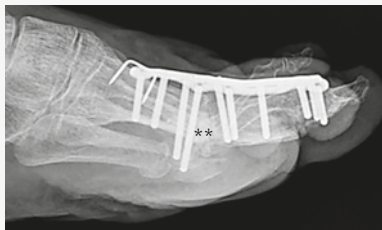
Schraubenlöcher, durch die Schrauben in den verbliebenen Sesambeinen fixiert werden können

**Schritt 7**



Resultat der Operation. Zu beachten ist, dass die Länge der Grosszehe erhalten, bzw. wiederhergestellt wird.

**Schritt 8**



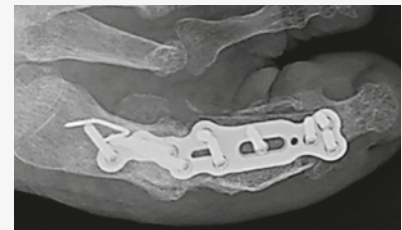
\*\* Zu beachten sind die Schrauben in den Sesambeinen

Routinemässiger Wundverschluss in Schichten.

Postoperative Röntgen- und CT-Aufnahmen.

Postoperative Versorgung:

Woche 0–2: Gut gepolsterter Verband/ Hochlagerung/keine Gewichtsbelastung

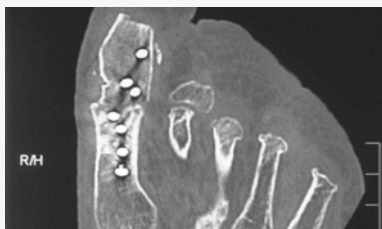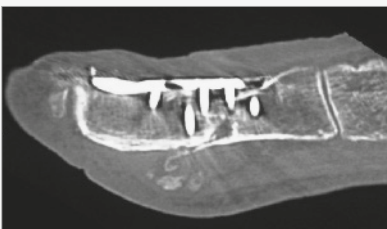


Woche 3–4: Keine Gewichtsbelastung

Woche 5–8: Geringe Gewichtsbelastung in einem OrthoWedge Vorfussentlastungsschuh.

Woche 9: CT auf Knochenheilung kontrollieren und allmählich vollständig belasten.

**Week 9**



Schmerzfrei

Stabil

Radiologisch verheilt

Noch leicht geschwollen

Fortschreiten bis zur vollen Gewichtsbelastung

# Operationstechnik Mediale Lapidus Arthrodesese

## Verwendung der APTUS 2.8 TriLock Medialen TMT-1 Fusionsplatte

Beispiel und Technik nach **Victor Valderrabano**, SWISS ORTHO CENTER, Swiss Medical Network – Schmerzklinik Basel, Schweiz

Typische Indikationen für TMT1 – 2 Fusionen:

- Schwere Hallux Deformitäten
- Tarsometatarsal (TMT) – 1/2 Instabilität
- Arthrose der TMT-Gelenke I/II
- Gewölbekorrekturen

### Präoperative Planung

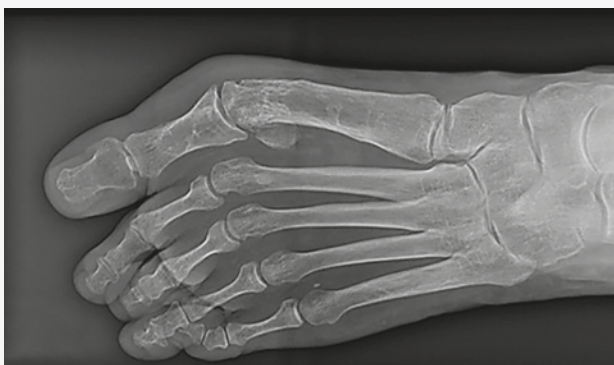Zusätzlich zum Standardinstrumentarium für kleine Gelenke sollten folgende Hilfsmittel im Operationssaal zur Verfügung stehen:

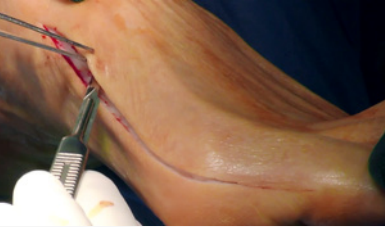- Intraoperatives Röntgen
- Motorhandstück mit K-Draht-Antrieb, Dreibackenfutter und oszillierender Säge

### Falldarstellung

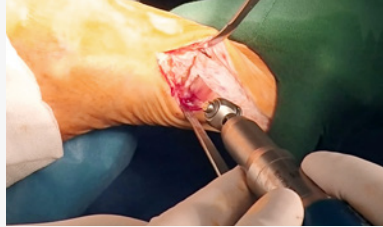
- Hallux Valgus Rezidiv
- Instabilität des TMT-1/2
- Subluxation der MTP-Gelenke 2–3

Präoperative Röntgenaufnahme

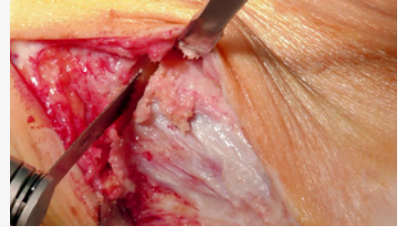


**Schritt 1**

Eine lange Inzision setzen, um alle drei Ebenen zu erfassen. Darauf achten, dass das neurovaskuläre Bündel und die Tibialis anterior Sehne nicht beschädigt werden.

**Schritt 2**

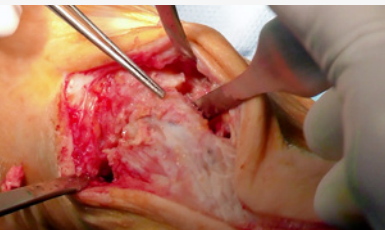
Einen subchondralen Sägeschnitt parallel zur Gelenkfläche an der Basis von MT-1 setzen.

**Schritt 3**

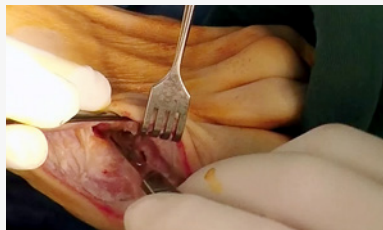
Einen Sägeschnitt am Cuneiforme mediale senkrecht zur Längsachse von MT-2 durchführen. Dieser Schnitt kann benutzt werden, um eine leichte Plantarflexion zu erreichen.

**Hinweis:**

Darauf achten, dass der Schnitt innerhalb des Knorpels beginnt, um die Verkürzung des ersten Strahls zu reduzieren.

**Schritt 4**

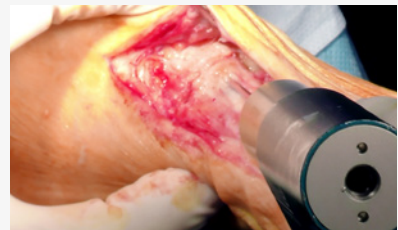
Die laterale Kortex von MT-1 und die mediale Kortex von MT-2 mit einem Osteotom präparieren, um die intermetatarsale knöcherne Fusion zu ermöglichen. Darauf achten, dass die Arterie oder der Nervus dorsalis pedis nicht beschädigt werden.

**Schritt 5**

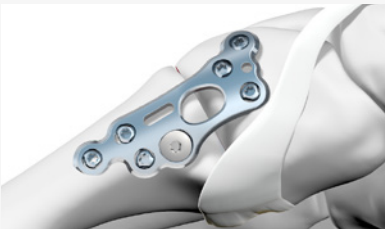Laterales Lösen des MTP-1-Gelenks.

**Experten Tipp:**

Bei leichter Plantarflexion lassen sich die Kapsel und das Band einfacher mobilisieren.

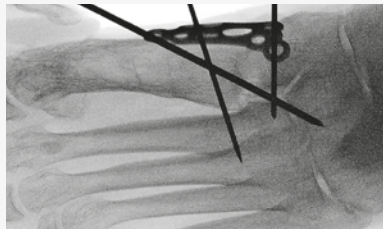
**Schritt 6**

Die Knochen durch Einbringen eines 1.6 mm K-Drahts von der MT-1-Basis in das Cuneiforme 2 temporär fixieren. Dadurch kommt der K-Draht nicht mit den Schrauben in Konflikt bis zur endgültigen Fixation der Platte.

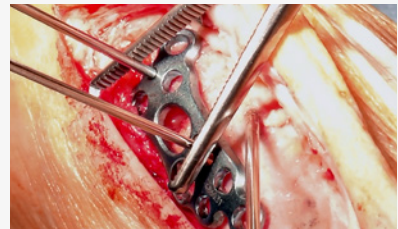
**Illustration der idealen Plattenlage**

Ideale Position der medialen TMT-1 Platte in Bezug auf die Tibialis anterior Sehne.

Die Platte auf den Knochen platzieren und mit zwei (Olivens) K-Drähten temporär fixieren.

**Schritt 7**

Einen 1.6 mm K-Draht an beiden Seiten der Fusionsstelle in das jeweilige K-Draht Loch, bzw. Schlitz der Platte einbringen.

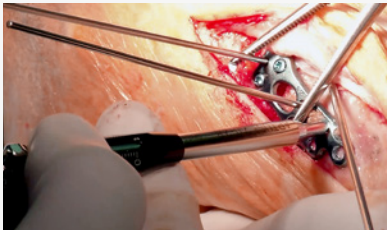
**Schritt 8**

Mit einer Klemme eine temporäre Kompression an der Fusionsstelle durchführen.


**Hinweis:**

Wenn eine Kompression mittels TriLock<sup>PLUS</sup> oder der Kompressionszange für Olivens K-Drähte erfolgen soll, die Operationstechnik «Fuss-System 2.0–3.5 Step by Step» konsultieren.

**Schritt 9**



Die Platte mit Schrauben fixieren. Wenn eine Kompression mittels TriLock<sup>PLUS</sup> vorgesehen ist, wird mit den proximalen Schrauben begonnen.

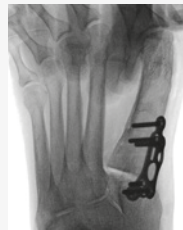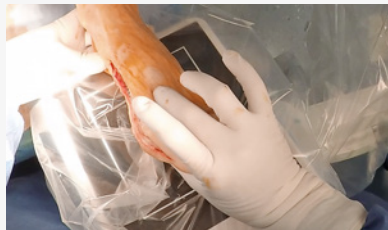

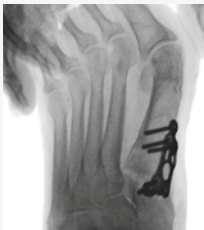
Übersicht der Schraubenpositionierung und Einbringreihenfolge ohne TriLock<sup>PLUS</sup>.

**Hinweis:**

Jedes Knochenfragment ist mit drei Schrauben zu belegen.

**Schritt 10**

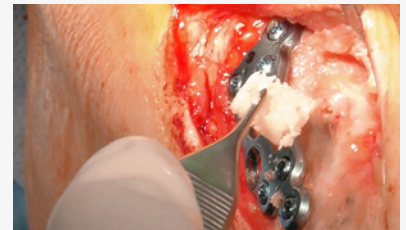

Entscheiden, ob ein klassischer Lapidus indiziert ist.

Mit Daumen und Zeige-/Mittelfinger einen leichten Druck im Abstand zwischen

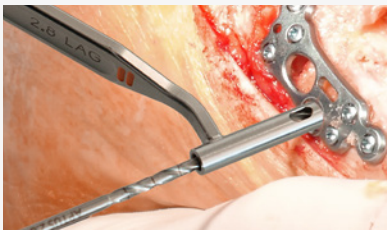
den Köpfen von MT-1 und MT-2 ausüben. Wenn sich im Röntgenbild ein Spalt an der Fusionsstelle öffnet, ist eine Transfixationsschraube in MT-2 indiziert («klassischer Lapidus»).

**Schritt 11**



Den Abstand zwischen der Basis von MT-1 oder MT-2 mit Spongiosaspänen von anderer Stelle oder Knochenersatzmaterial füllen, um eine knöcherne Fusion zu erreichen.

**Schritt 12**

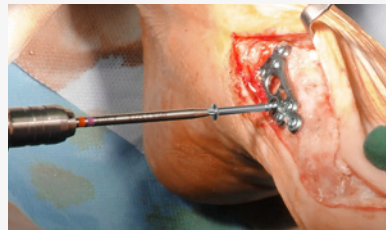

Das Loch für die Transfixationsschraube mit dem 2.8 Spiralbohrer (ein orange-farbener Ring) vorbohren.

**Experten Tipp:**

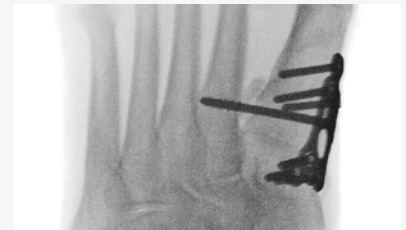Typischerweise ist ein Aufwärtswinkel von 20° für die ideale Platzierung der Transfixationsschraube in MT-2 erforderlich.

**Schritt 13**



Mit dem 2.8 Schraubendreher die Transfixationsschraube einbringen.

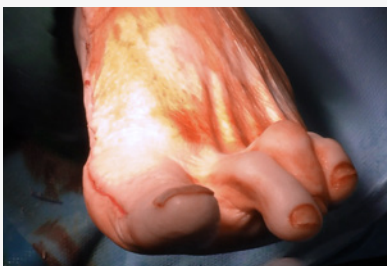**Schritt 14**



Unter Röntgenkontrolle auf tastbare Stabilität überprüfen, wie in Schritt 10 beschrieben.

Jetzt können weitere Schritte, wie eine Akin Osteotomie oder Weil Osteotomie durchgeführt werden.

**Schritt 15**

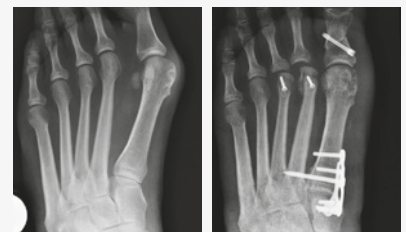

Die Inzision wird in der vom Chirurgen bevorzugten Technik in Schichten geschlossen.

**Postoperative Versorgung:**

Die postoperative Versorgung und die Zeit bis zur Gewichtsbelastung liegen in der Verantwortung des Chirurgen. Typischerweise beginnen die Patienten mit einer Teilbelastung von 15 kg und gehen nach 6 Wochen zur Vollbelastung über.

**Schritt 16**



Röntgenkontrolle nach 6 Wochen.

# Operationstechnik Plantare Lapidus Arthrodesese

## Verwendung der APTUS 2.8 TriLock TMT-1 Plantaren Fusionsplatte

Beispiel und Technik nach **Christian Plaass**, Klinik für Orthopädie (Diakoniekrankenhaus Annastift), Medizinische Hochschule Hannover, Deutschland

### Typische Indikationen für TMT Fusionen

- Mittelschwerer bis schwerer Hallux Valgus
- Primäre oder posttraumatische Arthrose des TMT-1-Gelenks
- Instabilität der medialen Säule mit Durchhängen des TMT-1-Gelenks

### Präoperative Planung

Zusätzlich zum Standardinstrumentarium für kleine Gelenke sollten folgende Hilfsmittel im Operationssaal zur Verfügung stehen:

- Intraoperatives Röntgen
- Motorhandstück mit K-Draht-Antrieb, Dreibackenfutter und oszillierender Säge

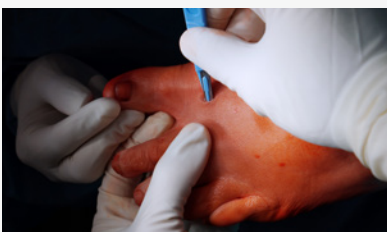### Falldarstellung

44-jährige Patientin – deutliche Hallux Valgus Deformität mit Intermetatarsalwinkel  $>18^\circ$

### Patientenlagerung

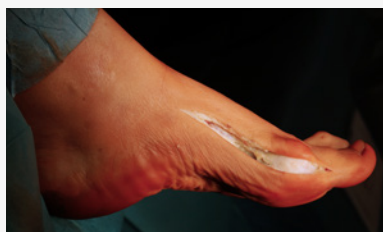Der Patient sollte in Rückenlage und der zu operierende Fuss leicht erhöht positioniert werden, um eine bessere Rotation zu ermöglichen. Eine Blutsperrung und die präoperative Gabe von Antibiotika werden empfohlen.

#### Schritt 1



Das Weichteilrelease gemäss der chirurgischen Standardtechnik durchführen.

#### Schritt 2 – Hautschnitt



##### Einzelner medialer Zugang:

Einen medialen Zugang am medialen Fussrand vom Cuneiforme bis zum Zentrum der proximalen Phalanx der Grosszehe schaffen. Zur Bestimmung der Höhe der Inzision die Knochen der

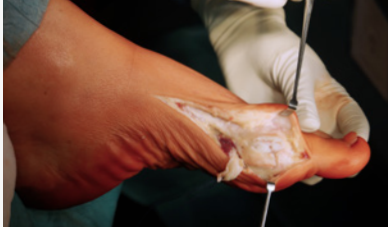medialen Säule palpieren und den Schnitt im unteren Drittel setzen oder alternativ am Rand der dorsalen zur plantaren Fusshaut orientieren.

Eine Verletzung und Koagulation der Venen des medialen Fussrandes vermeiden und die Weichteile als Ganzes nach dorsal heben. Dies reduziert die Schwellung.

##### Alternativ eine doppelte Inzision setzen:

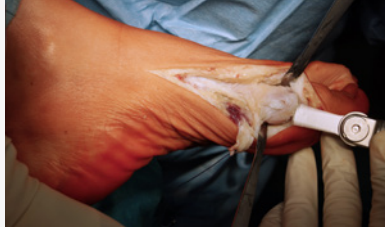Eine Inzision distal medial über das MTP-1-Gelenk und eine proximal über das TMT-1-Gelenk. Den Schnitt etwas weiter plantar als bei der einzelnen medialen Inzision setzen.

**Schritt 3**



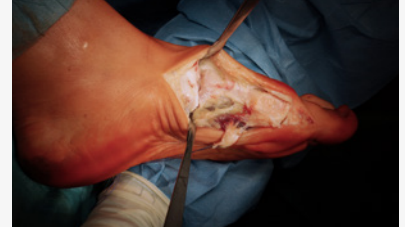Die MTP-1-Gelenkkapsel inzidieren und ablösen, um das Gelenk freizulegen.

**Schritt 4**



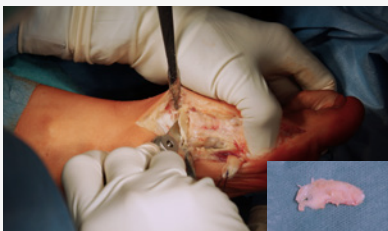Die Exostose sparsam reseziieren.

**Schritt 5**



Die Kapsel des TMT-1 dissezieren. Durch stumpfe Dissektion die Sehne des Extensor hallucis longus vom Gelenk lösen und den Musculus abductor hallucis retrahieren.

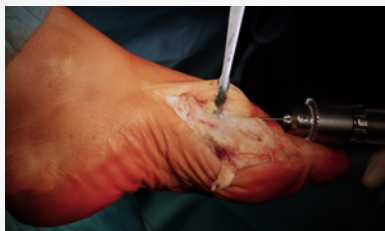**Schritt 6**



Resektion von TMT-1.

Mit zwei Hohmann-Rektoren die Weichteile dorsal und den Ansatz der Tibialis anterior Sehne plantar schützen. Die Gelenkkapsel medial eröffnen und die Gelenkfläche von TMT-1 mit einem Osteotom oder einer oszillierenden Säge sparsam reseziieren. Eine Verkürzung ist zu vermeiden.

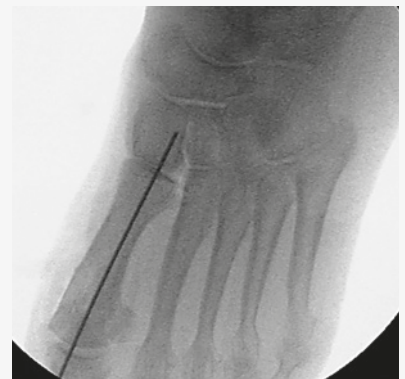**Schritt 7**



MT-1 reponieren, um den Intermetatarsalwinkel zu korrigieren.

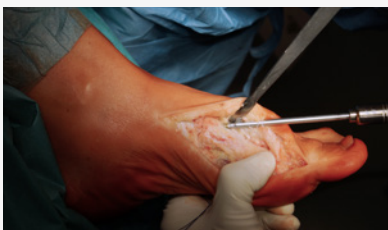MT-1 in der entsprechenden Position anpassen und mit einem 1.6 mm K-Draht von distal-dorsal nach proximal-plantar temporär fixieren.

**Schritt 8**



Die korrekte Position des MT-1 klinisch und unter Durchleuchtung überprüfen.

**Schritt 9**

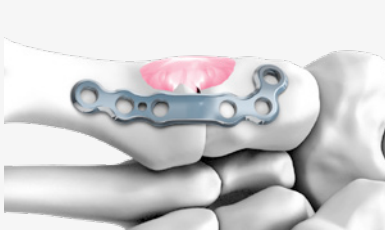


Eine Kompressionsschraube mit dem platzierten 1.6 mm K-Draht als Führung für eine 5.0 SpeedTip CCS setzen. Den Schraubenkopf vollständig eindrehen, um Weichteilreizungen zu vermeiden.

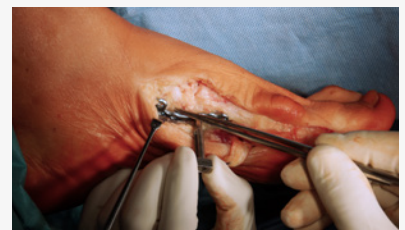**Hinweis:**

Alternativ kann eine 4.0 Transfixationschraube (A-5936.xx) als Zugschraube verwendet werden. Den Schraubenkopf versenken, um Weichteilreizungen zu vermeiden.

**Schritt 10**




Die APTUS Plantare TMT-1 Platte anlegen. Die Platte sollte streng plantar positioniert werden. Die Position der Platte wird durch den Ansatz der Tibialis anterior Sehne bestimmt. Die Platte lateral davon platzieren. Wenn die Platte leicht angebogen werden muss, die 2.0–2.8 Plattenbiegezeuge mit Pins (A-2047) verwenden. Zur Positionierung der Platte kann die selbsthaltende Bohrführung (A-2826) verwendet werden. Eine zusätzliche Weichteil-



präparation kann erforderlich sein, um die Platte korrekt zu platzieren.

**Experten Tipp:**

Zur Röntgenkontrolle der Position kann die Platte mit Oliven-K-Drähten temporär fixiert werden.

**Übersicht der Einbringreihenfolge**

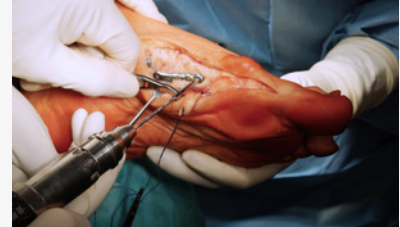Die proximalste Schraube zuerst einbringen, ohne sie zu verblocken, um die Position der Platte zu sichern. Danach die distalste Schraube einbringen, da dies die Positionierung der Platte entlang der Achse erleichtert. Die restlichen Schrauben einbringen, und die

Platte am Knochen fixieren.

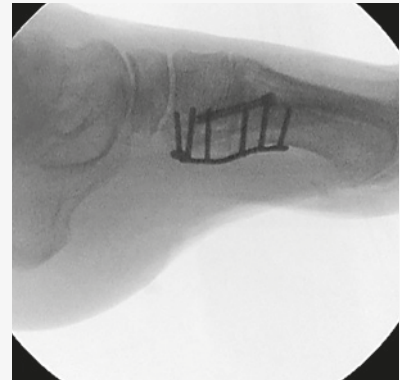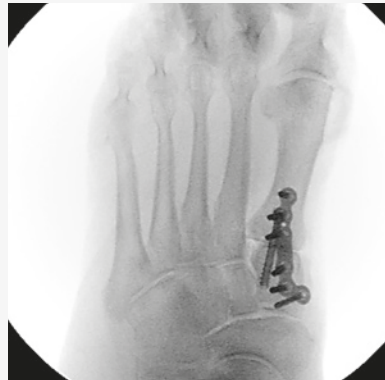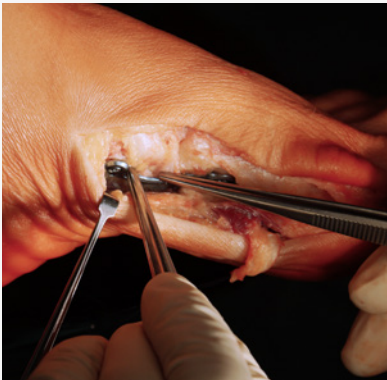Als letzten Schritt die proximalste Schraube in der Platte verblocken.

**Hinweis:**

Drei Schrauben in jedes Knochenfragment platzieren.

**Schritt 11**

Die Platte mit Verblockungsschrauben fixieren. Bei osteoporotischem Knochen kann eine bikortikale Fixation in Betracht gezogen werden.

**Finales Ergebnis****Schritt 12**

Wundverschluss und postoperatives Vorgehen. Die Inzision wird in der vom Chirurgen bevorzugten Technik in Schichten verschlossen. Für die ersten 10–14 Tage während der Heilungsphase der Wunde wird eine gut gepolsterte postoperative Schiene empfohlen. Die postoperative Versorgung und die Zeit bis zur Gewichtsbelastung liegen in der Verantwortung des Chirurgen.

FOOT-05010000\_v1 / © 2019-07, Medartis AG, Schweiz. Technische Änderungen vorbehalten.

#### **HERSTELLER & HAUPTSITZ**

Medartis AG | Hochbergerstrasse 60E | 4057 Basel/Schweiz  
P +41 61 633 34 34 | F +41 61 633 34 00 | [www.medartis.com](http://www.medartis.com)

#### **TOCHTERGESELLSCHAFTEN**

Australien | Brasilien | Deutschland | Frankreich | Japan | Mexiko | Neuseeland | Österreich | Polen | UK | USA

Adressen und weitere Informationen bezüglich unserer Tochtergesellschaften und Distributoren siehe [www.medartis.com](http://www.medartis.com)



Haftungsausschluss: Diese Informationen sollen das Medartis Produktangebot von Medizinprodukten aufzeigen. Der Chirurg muss sich stets auf seine eigene fach-  
medizinische Einschätzung stützen, um über den Einsatz eines bestimmten Produkts bei der Behandlung des jeweiligen Patienten zu entscheiden. Medartis erteilt  
keinen ärztlichen Rat. Die Produkte sind möglicherweise aus Registrierungsgründen und/oder wegen medizinischer Verfahren nicht in allen Ländern verfügbar. Für  
weitere Informationen wenden Sie sich bitte an Ihren Medartis Vertreter ([www.medartis.com](http://www.medartis.com)). Diese Informationen enthalten Produkte mit der CE-Kennzeichnung.  
Nur für USA: Gemäss Bundesgesetz darf die Abgabe dieses Produkts nur an Ärzte oder in deren Auftrag erfolgen.